

## COVID-19-assoziierte pulmonale Aspergillose (CAPA)

### Kernaussagen:

- COVID-19-assoziierte pulmonale Aspergillose (CAPA) gehört zu den möglichen Komplikationen einer fortgeschrittenen COVID-19-Erkrankung, v.a. bei vorliegendem ARDS.
- In Fallserien und Beobachtungsstudien wird eine sehr unterschiedliche Prävalenz von CAPA berichtet (bis zu über 30% bei schwerem COVID-19). Die tatsächliche Prävalenz ist aufgrund von uneinheitlichen Definitionen und diagnostischen Kriterien noch nicht klar.
- Bei Entstehung von CAPA können u.a. eine direkte Epithelschädigung durch den Virus, ein SARS-CoV-2-induziertes proinflammatorisches Milieu und Beeinträchtigung der zellulären Immunabwehr eine Rolle spielen.
- Zu den prädisponierenden Risikofaktoren gehören vorbestehende Komorbiditäten sowie Antibiotika- und Kortikosteroidtherapie.
- CAPA kann bei Patienten mit schwerem COVID-19 zur erhöhten Mortalität beitragen. Eine schnelle Identifizierung der für die Entstehung von CAPA besonders gefährdeten Patienten ist daher essentiell.
- Bei kritisch kranken COVID-19-Patienten mit klinischer Verschlechterung soll CAPA als Differentialdiagnose berücksichtigt werden. Die diagnostische Aufarbeitung soll mittels Kombination von klinischen, radiologischen und mikrobiologischen Kriterien sowie Bestimmung von Biomarkern erfolgen (Abbildung 1, [19]).
- Die radiologischen Veränderungen sind bei nicht-neutropenen CAPA-Patienten uncharakteristisch und erlauben alleine keine Diagnosestellung.
- Bei neutropenen Patienten können die EORTC/MSG-Kriterien [36, 37], bei nicht-neutropenen Patienten die sog. Blot-Kriterien [29] ein Tool zur Unterscheidung zwischen einer Kolonisation und einer Infektion darstellen.
- Bei nicht-neutropenen Patienten ist die Sensitivität der Biomarkerbestimmung im Serum/Plasma niedriger als in der BAL. Ein negatives Ergebnis einer GM-Testung im Serum erlaubt es daher nicht, bei nicht-neutropenen Patienten eine CAPA auszuschließen.
- GM aus der BAL mit ODI  $\geq 1.0$  gilt als positiv und unterstützt die Verdachtsdiagnose einer CAPA bei Risikopatienten mit klinischen Zeichen einer Superinfektion.
- Bei V.a. CAPA soll nach Möglichkeit eine Untersuchung der respiratorischen Proben angestrebt werden. Das erhöhte Infektionsrisiko durch Aerosolbildung bei der Gewinnung respiratorischer Proben soll berücksichtigt werden.
- Eine rechtzeitige empirische oder präemptive Therapieeinleitung ist essentiell.
- 1. Wahl stellt die Therapie mit Voriconazol dar. Aufgrund von Medikamenteninteraktionen wird ein TDM (*therapeutic drug monitoring*) empfohlen.
- Amphotericin B soll aufgrund der Nephrotoxizität nur unter strenger Überwachung eingesetzt werden.

Dieses Dokument umfasst praktische Beobachtungen der Autoren im Umgang mit COVID-19 Erkrankten und Hinweise aus der Literatur. Die Autoren möchten Ihre persönlichen Erkenntnisse daraus für den Erfahrungsaustausch mit anderen Klinikern und Klinikern zur Verfügung stellen. Für verschiedene Teilaspekte gibt es bislang keine hinreichende Evidenzgrundlage. Neu publizierte Daten fließen in regelmäßige Aktualisierungen mit ein.

Weiterführende Informationen finden sich in den *Hinweisen zu Erkennung, Diagnostik und Therapie von Patienten mit COVID-19*, erstellt von STAKOB, DGPI, DGI und DGP unter [www.rki.de/covid-19-therapie](http://www.rki.de/covid-19-therapie)

**Sie haben Fragen?** Wenden Sie sich bitte an [COVRIIN@rki.de](mailto:COVRIIN@rki.de). Die Geschäftsstelle des STAKOB unterstützt die Autoren und wird Ihre Fragen und Anregungen weiterleiten.

## Beobachtung:

Invasive pulmonale Aspergillose (IPA) ist eine schwerwiegende opportunistische Infektion mit hohen Sterblichkeitsraten von 30–60% [1, 2]. IPA gehört zu bekannten Komplikationen schwerer viraler Pneumonien, verursacht z.B. durch Influenza, Parainfluenza, RSV (*respiratory syncytial virus*) und Coronaviren wie SARS (*Severe Acute Respiratory Syndrome*) oder MERS (*Middle East Respiratory Syndrome*) [3-6]. Bei schwerer Influenza-Pneumonie kann die Rate von Influenza-assoziiierter pulmonaler Aspergillose (IAPA) bis zu 28% betragen und ist mit erhöhter Mortalität und verlängerter Hospitalisierung assoziiert, insbesondere bei vorliegendem ARDS (*acute respiratory disease syndrom*) [7-9].

Bei der Entstehung von invasiver pulmonaler Aspergillose infolge von schweren Virusinfektionen mit ARDS können mehrere Pathomechanismen in Frage kommen:

- 1) direkte Schädigung des pulmonalen Epithels durch das Virus;
- 2) strukturelle Lungengerüstveränderung infolge von ARDS;
- 3) beeinträchtigte zelluläre Immunität infolge von schwerer Lymphopenie;
- 4) gestörtes Gleichgewicht zwischen den pro- und antiinflammatorischen Zytokinen;
- 5) Immunmodulation durch begleitende Kortikosteroidtherapie;
- 6) mikrobielle Selektion durch begleitende Antibiotikatherapie bei zusätzlichen bakteriellen Superinfektionen;
- 7) prädisponierende Wirtsfaktoren, wie z.B. Immundefizienz aufgrund von schwerer Grunderkrankung.

Alle diese Mechanismen können auch bei Infektionen mit dem SARS-CoV-2 Virus auftreten und somit das Risiko für die Entstehung einer COVID-19-assoziiierter pulmonaler Aspergillose (CAPA) erhöhen.

Bei Infektionen mit anderen Coronaviren wurden immunologische Prozesse beschrieben, die Epithelschädigung und Entwicklung von ARDS und folglich CAPA erklären könnten. Dazu gehören u.a. die Freisetzung von sog. DAMPs (*danger associated molecular patterns*) sowie Aktivierung der antiviralen Immunabwehrmechanismen [10, 11]. Eine frühe Hyperaktivierung des Interleukin-1 (IL-1)-Signalwegs kann das hochpermissive proinflammatorische Milieu fördern und ebenso zu einer Hypoxie-bedingten pulmonalen Schädigung führen. Diese Mechanismen begünstigen die Entstehung von Pilzinfektionen [12-14]. Gleichzeitig werden dabei weitere DAMPs freigesetzt und der beschriebene Prozess wird dadurch verstärkt [15].

Der erhöhte Spiegel von proinflammatorischen Zytokinen kann einerseits zur Entstehung von Pilzinfektionen beitragen, gleichzeitig kann er aber auch durch diese hervorgerufen werden. Hypoxie infolge von Pilzinfektionen führt u.a. zur Rekrutierung von Immunzellen und Freisetzung von Zytokinen wie IL-1 und TNF $\alpha$  [13]. Eine erhöhte Produktion von IL-6 in Epithelzellen wird nach Infektion mit *Aspergillus fumigatus* beobachtet [16]. Dies könnte zu der Hypothese führen, dass ein erhöhter Spiegel dieses Zytokins zumindest bei einigen Patienten mit schwerem COVID-19 auf eine mögliche Koinfektion mit *Aspergillus* spp. hindeuten könnte. Diese Hypothese ist jedoch durch klinische Daten bisher nicht belegt und somit diagnostisch nicht verwertbar, weist aber auf die Komplexität der potentiellen Interaktionen zwischen den hyperinflammatorischen Prozessen und der Entstehung von Pilzinfektionen hin.

Neben den inflammatorischen Prozessen wird die Entstehung von Superinfektionen mit *Aspergillus* spp. durch unterschiedliche viral bedingte Defekte in Immunzellpopulationen begünstigt, insbesondere durch die Reduktion der Anzahl von T-Lymphozyten und der Beeinträchtigung ihrer Funktion [17]. Infolge einer fehlerhaften Immunantwort auf SARS-CoV-2 wird eine uneingeschränkte Virusreplikation ermöglicht, die wiederum eine Hyperinflammation und schwere Komplikationen wie ARDS und Sekundärinfektionen hervorrufen kann [18]. Eine wichtige Rolle spielen hier die Behandlung mit Kortikosteroiden sowie die Verwendung anderer immunmodulatorischer Substanzen wie anti-IL-6 (Tocilizumab), anti-IL-1R (Anakinra) oder Janus-Kinase (JAK)-Inhibitoren [7]. Eine Zusammenstellung der bis August 2020 publizierten

Patientenfälle mit CAPA aus Europa (Deutschland, Frankreich, Niederlanden, Belgien, Italien, Österreich) zeigte, dass 33% (11/33) dieser Patienten eine gleichzeitige oder vorausgegangene Behandlung mit systemischen Kortikosteroiden erhalten haben [19]. Auch Breitbandantibiotika, die bei bis zu 75% aller intensivpflichtigen COVID-19-Patienten verabreicht werden, können durch Störung der Mikrobiomzusammensetzung eine Selektion der Pilze und dadurch die Entstehung von CAPA begünstigen [20, 21].

Zur Entwicklung von CAPA können dieselben Komorbiditäten prädisponieren, die gleichzeitig Risikofaktoren für einen schweren Verlauf von COVID-19 darstellen. Dazu gehören z.B. Diabetes mellitus oder strukturelle Lungengerüstveränderungen bei COPD oder Asthma bronchiale [19, 22].

Invasive Mykosen und insbesondere invasive pulmonale Aspergillose wurden in retrospektiven Beobachtungsstudien und Fallserien aus China mit unterschiedlicher Häufigkeit berichtet (3% bis 27% aller Patienten mit schwerem COVID-19) [23-27]. Keine dieser Studien hat allerdings spezifische und standardisierte Algorithmen verwendet, um CAPA zu definieren und zu identifizieren, so dass die berichteten Raten die tatsächliche Prävalenz der CAPA möglicherweise über- oder unterschätzten. In einer Fallserie von 27 Patienten, die eine mechanische Beatmung benötigten, war eine wahrscheinliche Aspergillose bei 9/27 (33%) Patienten mit Hilfe eines gezielten Screening-Protokolls diagnostiziert [28]. Die bisherigen Daten aus Europa zeigen eine hohe Rate von mutmaßlichen CAPA bei Patienten mit ARDS (20% bis 35%), wobei in diesen Fallserien nur bei 5/33 Patienten (15,2%) eine bewiesene invasive Aspergillose nach der Definition für kritisch kranke, nicht-neutropene Patienten (sog. Blot-Kriterien [29]) vorlag [19, 28, 30-32]. In einer multizentrischen prospektiven Kohortenstudie aus Großbritannien, die sich die Erarbeitung einer Teststrategie zur Identifikation von invasiven Pilzinfektionen bei COVID-19-Patienten als Ziel setzte, wurde CAPA unter Verwendung hierfür entwickelter spezifischer Kriterien bei insgesamt 14,1% von 135 gescreenten Patienten beschrieben. Ein gezieltes Screening wurde in dieser Studie für die Patienten empfohlen, die ca. 1 Woche nach der Diagnosestellung von COVID-19 ein therapierefraktäres schweres respiratorisches Versagen mit Intensivpflichtigkeit entwickelten [33]. Auch in den genannten Fallserien wurde die Diagnose von CAPA im Median nach 6 Tagen (Bereich von 3 bis 28 Tagen) nach der Verlegung auf die Intensivstation gestellt [30, 32]. Die Mortalität betrug hier zwischen 44,5% und 67% [19, 28, 20-32].

Die bisherigen mikrobiologischen Daten zeigen bei Patienten mit CAPA am häufigsten *Aspergillus fumigatus* (26/29 (90%) in positiven Kulturen aus respiratorischen Proben, gefolgt von *Aspergillus flavus* (2/29; 7%) [19, 34].

Die vermutete hohe Prävalenz und insbesondere hohe Mortalitätsrate der Patienten mit CAPA impliziert die Notwendigkeit einer schnellen Identifizierung der besonders gefährdeten Patienten sowie eine zuverlässige Diagnostik, die es erlauben würde, eine echte Infektion von einer Kolonisation zu unterscheiden. Dabei muss berücksichtigt werden, dass die durch EORTC/MSG (*European Organisation for Research and Treatment of Cancer, National Institute of Allergy and Infectious Diseases Mycoses Study Group*) postulierten Kriterien für die Studienzwecke für immunsupprimierte (v.a. neutropene) Patienten mit hämatologischen Erkrankungen entwickelt wurden [35-37]. Blot *et al.* entwickelten einen alternativen diagnostischen Algorithmus für kritisch kranke, nicht-neutropene Patienten [29]. Diese Kriterien berücksichtigen mehrere Besonderheiten dieser Patientengruppe. Dazu gehören u.a. unspezifische radiologische Veränderungen oder fehlende Validierung des Tests für den Nachweis von Aspergillus-Antigen (Galactomannan, GM) im Serum. Der Algorithmus kombiniert mykologische Kriterien (Mikroskopie und Kultur aus respiratorischen Proben) mit klinischen und radiologischen Kriterien sowie vorbestehenden Risikofaktoren. Es wird vorausgesetzt, dass Patienten mit *Aspergillus*-positiven Kulturen der unteren Atemwege einer sorgfältigen und umfassenden Diagnostik unterzogen werden, einschließlich einer hochauflösenden CT und einer Bronchoskopie mit Analyse der Flüssigkeit aus der bronchoalveolären Lavage (BAL) [29]. Der wesentliche Kritikpunkt an diesem Vorgehen ist die Notwendigkeit eines kulturellen

Erregernachweises, was die diagnostische Sensitivität reduziert und möglicherweise die wahre Prävalenz von IPA unterschätzt. Die Nutzbarkeit des Algorithmus bei COVID-19-Patienten kann auch durch die erhöhte Exposition auf Aerosole während der Bronchoskopie und somit erhöhtes Infektionsrisiko begrenzt sein. Um dieses Risiko zu minimieren, werden andere Techniken zur Gewinnung von respiratorischem Material (sog. *Non-directed Bronchoalveolar Lavage, NBL*) entwickelt und die gewonnenen Proben auf die Sensitivität und Spezifität der Biomarker untersucht [38].

In dem Screening-Algorithmus von White *et al.* wurden als eine diagnostische Mindestvoraussetzung eine Testung der Biomarker aus dem Blut (1-3- $\beta$ -D-Glucan (BDG) und GM) und -bei einem positiven Ergebnis- eine Bestätigung durch die Untersuchung der respiratorischen Proben vorgeschlagen [33]. Die alleinige BDG- Testung ist für die Diagnose einer IPA zu wenig spezifisch, da dieser Biomarker auch bei anderen invasiven Pilzinfektionen (z.B. mit *Candida* spp.) nachgewiesen werden kann. Bei einem positiven Test soll aber bei klinischem Verdacht auf CAPA eine weitere Diagnostik (z.B. BAL) folgen. Bei klinisch begründetem Verdacht auf eine IPA schließt jedoch ein negativer BDG eine IPA nicht aus, was durch eine relativ niedrige Sensitivität des Tests (ca. 77%) bedingt ist [39]. GM-Testung aus dem Blut hat wegen einer noch niedrigeren Sensitivität dieser Methode bei nicht-neutropenen Patienten (ca. 25%) einen geringen diagnostischen Wert [40]. Vier von den fünf bisher berichteten Fällen mit nachgewiesener (*proven*) CAPA hatten einen negativen GM-Test im Serum [41]. Eine GM-Messung aus dem Serum wird jedoch in vielen Zentren aufgrund der sicheren und einfachen Durchführung als Screening-Methode (z.B. 2-mal pro Woche) praktiziert und hilft somit, einen Teil der Patienten zu identifizieren [32].

Die Testung von GM in den BAL-Proben kann die diagnostische Sicherheit in dieser Patientengruppe erhöhen. Für die BAL wird eine bis zu 90%ige Sensitivität der GM-Testung bei einem ODI (*optical density index*) *Cutt-off* von 0.5 berichtet [42, 43]. Der *Cut-off* von 1.0 erhöht hier die Spezifität bei vergleichbarer Sensitivität [43]. Für die Diagnose von CAPA waren daher in der Studie von White *et al.* in Abwesenheit von charakteristischen radiologischen Zeichen einer invasiven pulmonalen Aspergillose mindestens 2 mykologische Kriterien erforderlich (positive Pilzkultur von BAL/NBL, positiver GM-Test in der BAL/NBL mit ODI  $\geq 1.0$ , positiver GM-Test im Serum mit ODI  $\geq 0.5$ , positive Aspergillus-PCR in der BAL/NBL bzw. im Serum oder positiver BDG-Test im Serum). Anhand der vorgeschlagenen Kriterien konnten in einer Kohorte von 135 Patienten 19 CAPA-Patienten identifiziert werden, was in dieser Studie einer CAPA-Inzidenz von 14,1% entspricht [33].

In veröffentlichten Fallserien aus mehreren europäischen Ländern und Australien wurde CAPA am häufigsten durch den kulturellen Nachweis entweder in der BAL-Flüssigkeit oder im Trachealspirat diagnostiziert, in Kombination mit einem positiven GM- oder LFD (*Aspergillus-specific lateral-flow device*)-Test aus den respiratorischen Proben [19, 34]. Unter Patienten mit kulturellem Nachweis von *Aspergillus* spp. hatten 61% BAL-GM mit ODI  $\geq 1,5$  und 70% mit ODI  $\geq 0,5$ . Im Gegensatz dazu zeigte sich nur bei 21% dieser Patienten ein Serum-GM mit ODI  $>0,5$  [34].

Die *Aspergillus*-PCR wurde hauptsächlich aus Blut- und BAL-Proben bei neutropenen Patienten validiert. Für beide Probentypen erhöht die Kombination des PCR-Tests mit anderen Biomarkern die Wahrscheinlichkeit einer invasiven Aspergillose [35, 43]. Der diagnostische Wert der *Aspergillus*-PCR aus den Blutproben bei kritisch erkrankten Patienten ohne hämatologische Grunderkrankung ist derzeit nicht bekannt. Ebenso unklar ist der optimale Diagnosealgorithmus und Stellenwert der kulturellen Methoden und nicht-kulturellen Assays für die Diagnose von CAPA. Diese Frage wird u.a. in einer laufenden multinationalen Studie in Zusammenarbeit mit der ECMM (*European Confederation of Medical Mycology*) untersucht [<https://dzif.clinicalsite.org/de/cat/2099/trial/4165>].

Neben der adäquaten Diagnostik ist auch eine daraus resultierende Therapiestrategie bei V.a. CAPA nicht genau definiert. Inwieweit im Fall einer klinischen und/oder radiologischen



Verschlechterung eine empirische Erweiterung der antimikrobiellen Behandlung um ein Aspergillus-wirksames Antimykotikum notwendig ist, bleibt derzeit unklar. Eine präemptive Therapiestrategie setzt ein regelmäßiges Screening bei Risikokonstellation sowie gezielte Verwendung der genannten Methoden bei klinischem Verdacht auf eine Superinfektion mit *Aspergillus*-spp. voraus. Dieses Vorgehen zeigte in der Studie von White *et al.* eine Reduktion der Mortalität (46.7% (95% CI: 24.8-69.9) bei Patienten mit antimykotischer Therapie verglichen zu 100% (100% (95% CI: 51.1-100) bei Patienten ohne antimykotische Behandlung) [33]. Ob für ausgewählte Patientengruppen eine antimykotische Prophylaxe indiziert ist, muss ebenfalls noch in klinischen Studien untersucht werden.

### **Erkenntnis:**

COVID-19-assoziierte pulmonale Aspergillose (CAPA) gehört zu den möglichen Komplikationen einer fortgeschrittenen COVID-19-Erkrankung. Ähnlich wie andere Superinfektionen wird CAPA hauptsächlich bei intensivpflichtigen Patienten berichtet. Die Entstehung von CAPA bereits in frühen Stadien von COVID-19 ist ohne Vorliegen vorbestehender individueller Risikofaktoren sicherlich eine Rarität. Die tatsächliche Prävalenz ist allerdings anhand der bisherigen Berichte schwierig abzuschätzen. Es fehlt hier noch ein einheitlicher diagnostischer Algorithmus, der es sicher erlauben würde, eine invasive Infektion von einer Kolonisation mit ausreichender Sensitivität und Spezifität zu unterscheiden. Für diese beiden Zustände können bei schwer erkrankten COVID-19-Patienten zahlreiche Risikofaktoren existieren. Die Autoren vertreten daher die Meinung, dass CAPA als Differentialdiagnose bei einer klinischen Verschlechterung schwer erkrankter COVID-19-Patienten immer berücksichtigt und systematisch evaluiert werden sollte (insbesondere bei Intensivpflichtigkeit und vorbestehenden Risikofaktoren für eine invasive Pilzinfektion).

Hinweisend für eine CAPA können in dieser Patientengruppe u.a. ein fortbestehendes oder rezidivierendes Fieber trotz Breitbandantibiotika, Verschlechterung der respiratorischen Situation, Hämoptysen und pleurale Schmerzen sein. Sehr selten treten bei nicht-neutropenen Patienten typische radiologische Zeichen einer pulmonalen Aspergillose auf wie z.B. das Halo-Zeichen, Kavernen oder Rundherde mit Lufteinschlüssen. Somit kann CAPA beim Fehlen dieser Zeichen nicht ausgeschlossen werden. Meistens sind die radiologischen Zeichen in dieser Patientengruppe sehr unspezifisch und –obwohl suggestiv– reichen sie alleine für die Diagnosestellung einer CAPA nicht aus. Beweisend kann hier nur ein histologischer Nachweis von Pilzhyphen sein. Eine Kombination der klinischen Kriterien mit radiologischen Zeichen, kulturellem Nachweis sowie positiven Biomarkern aus den tiefen respiratorischen Materialien macht jedoch die Verdachtsdiagnose einer CAPA bei Risikopatienten sehr wahrscheinlich.

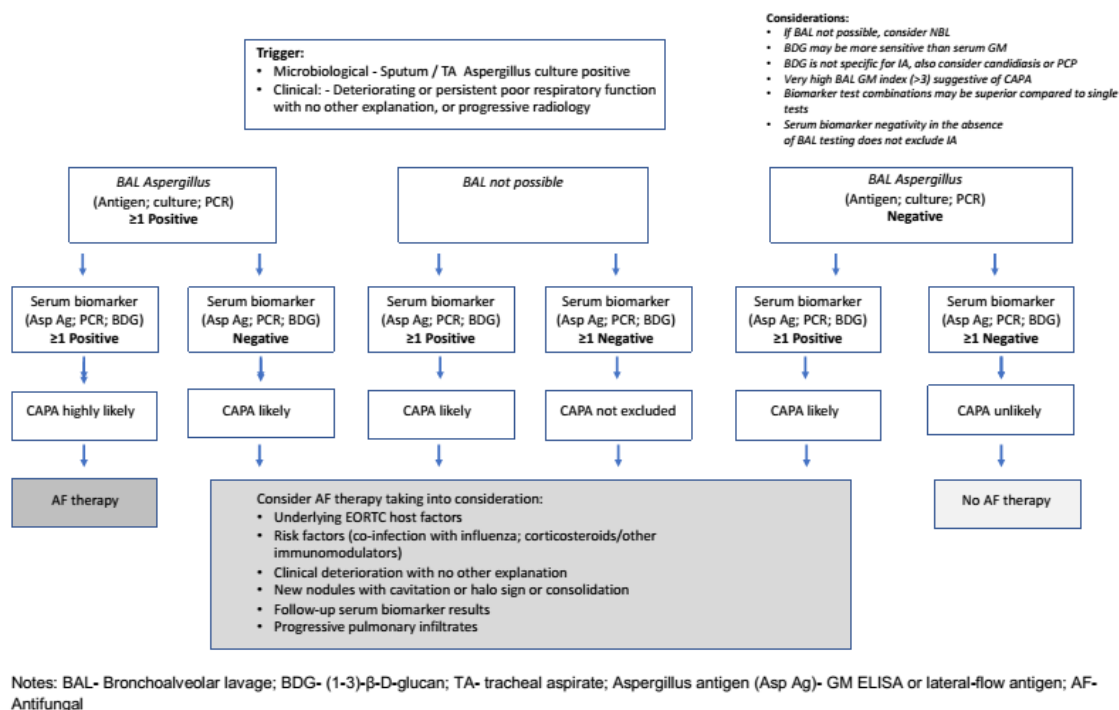
Die hohe Mortalität (in Fallserien und –berichten bis 67%) von CAPA macht eine schnelle und zielführende Diagnostik notwendig. Bei Patienten mit Neutropenie und/oder hämatologischen Grunderkrankungen sind sicherlich die EORTC/MSG-Kriterien für die Diagnosestellung hilfreich [36, 37], wobei auch hier der zusätzliche Einfluss der COVID-19-spezifischen Risikofaktoren (z.B. direkte Schädigung des pulmonalen Epithels durch das Virus, gestörtes Gleichgewicht zwischen den pro- und antiinflammatorischen Zytokinen, Begleittherapie etc.) berücksichtigt werden müsste. Bei kritisch kranken, nicht-neutropenen Patienten scheint der von Blot *et al.* entwickelte alternative diagnostische Algorithmus ein gutes Tool für die Unterscheidung zwischen einer Infektion und einer Kolonisation zu sein, wobei die geringe Sensitivität und der zeitliche Aufwand des kulturellen Nachweises sowie die Notwendigkeit einer infektionsrisikobehafteten invasiven Diagnostik zu bedenken sind [29]. Eine Materialgewinnung für den mikroskopischen, kulturellen oder histologischen Nachweis einer invasiven Aspergillose sowie für die Biomarker-Testung sollte jedoch, der Meinung der Autoren nach, immer dann angestrebt werden, wenn ein klinischer Verdacht auf eine Superinfektion besteht, insbesondere bei Vorliegen von Risikofaktoren für eine invasive Pilzinfektion und/oder bei fehlendem Ansprechen auf empirische antibiotische Therapie. Die Bestimmung von Aspergillus-Antigen (Galactomannan, GM)- und -PCR-Tests in der BAL sollten daher in die diagnostische

Stand: 18.12.2020; DOI 10.25646/7744

**Erfahrungen im Umgang mit COVID-19-Erkrankten**  
**– Hinweise von Klinikern für Kliniker –**

Aufbereitung der kritisch kranken COVID-19 Patienten integriert werden, insbesondere bei vorliegendem ARDS. Die Bestimmung von GM im Serum hat derzeit aufgrund der geringeren Sensitivität als der gleiche Test an Biomaterialien aus den tiefen Atemwegen keinen bedeutenden Stellenwert als selbständiges Instrument in der Diagnostik von CAPA, d.h. beim Einsatz ohne Kombination mit anderen Tests. Ein negatives Serum-GM-Ergebnis sollte nicht verwendet werden, um die Diagnose auszuschließen. Ein positives Ergebnis ( $ODI \geq 0.5$ ) ist zwar für CAPA nicht beweisend, jedoch sehr suggestiv und sollte in den differenzialdiagnostischen Überlegungen berücksichtigt werden. Idealerweise sollte in solchen Fällen eine mikrobiologische sowie Biomarkerdiagnostik aus den respiratorischen Materialien folgen. Auch bei einem positiven GM-Test aus der BAL ( $ODI \geq 1.0$ ) sollte eine Testung aus dem Serum folgen, da die Kombination beider Tests die diagnostische Sicherheit, insbesondere im Hinblick auf die Unterscheidung einer Infektion von einer Kolonisation, erhöht. Über das weitere Vorgehen soll je nach Risikoprofil des Patienten entschieden werden (siehe Abbildung 1).

Ein regelmäßiges Screening der Risikopatienten (z.B. 2-3-mal pro Woche) wird in manchen Zentren zwar praktiziert, es fehlt jedoch bisher eine systematische Analyse von solchem Vorgehen, die es rechtfertigen würde [32].



**Abbildung 1.** Vorgeschlagene diagnostisches Algorithmus bei V.a. CAPA (nach [19])

Die therapeutische Strategie bei Verdacht auf CAPA bzw. eine Prophylaxe bei besonders hohem Risiko dafür (z.B. bei zusätzlich vorliegenden individuellen Risikofaktoren) müssen noch genauer definiert werden. Obwohl derzeit noch nicht bekannt ist, ob ein empirischer Einsatz von Antimykotika zu einem Überlebensvorteil führt, sollte ein begründeter Verdacht auf eine CAPA eine frühzeitige antimykotische Behandlung auslösen. Voriconazol bleibt die empfohlene Erstbehandlung für invasive pulmonale Aspergillose [35]. Dabei muss eine adäquate Therapieüberwachung gewährleistet werden, die einerseits erlaubt, therapeutische Spiegel von Voriconazol zu erreichen [Ziel: 2-5 mg/l], gleichzeitig aber Neuro- und Hepatotoxizität verhindert. Eine besondere Herausforderung bei der Therapie mit Voriconazol bei intensivpflichtigen Patienten stellen zahlreiche potenzielle Arzneimittelinteraktionen dar (insbesondere bei Behandlung von COVID-19 mit experimentellen antiviralen Substanzen mit noch nicht klar definiertem Nebenwirkungs- und Interaktionsspektrum), die unbedingt beachtet werden sollen [44]. In diesen Situationen wird eine regelmäßige Messung der Medikamentenspiegel (*therapeutic drug monitoring*, TDM), z.B. 2-5 Tage nach Therapiebeginn und 4 Tage nach

Dosisanpassung empfohlen (s. auch Tabelle 1). Isavuconazol und Posaconazol sind die möglichen Alternativen mit einem geringeren Potenzial für Medikamenteninteraktionen und mit einem günstigeren Nebenwirkungsspektrum.

Liposomales Amphotericin B könnte zwar ebenso eine wirksame Alternative darstellen, aufgrund der Nephrotoxizität erfordert jedoch sein Einsatz eine besondere Überwachung der Nierenfunktion. Da die Prognose der COVID-19-Patienten durch die Verschlechterung der Nierenfunktion stark negativ beeinflusst wird, sollen jegliche nephrotoxische Substanzen in dieser Patientengruppe vermieden und – wenn notwendig – nur unter strenger Überwachung eingesetzt werden [45].

Das Echinocandin Caspofungin gilt aufgrund seiner begrenzten antimykotischen Aktivität gegen *Aspergillus* spp. (fungistatische Wirkung) nicht als ein Medikament der ersten Wahl für die Behandlung von invasiver Aspergillose. Bei Kontraindikationen gegen Breitspektrumazole oder liposomales Amphotericin B kann es jedoch als Alternative diskutiert werden.

**Erfahrungen im Umgang mit COVID-19-Erkrankten  
– Hinweise von Klinikern für Kliniker –**

<b>Antimykotikum</b>	<b>Dosierung</b>	<b>TDM</b> (therapeutic drug monitoring)	<b>Besonderheiten</b>
<b>Voriconazol</b>	2x 6 mg/kg i.v./p.o. am Tag 1 2x 4 mg/kg/d i.v./p.o. ab Tag 2	- wiederholter Monitoring der Toxizität und Effektivität empfohlen (z.B. Tag 2-5) - Talspiegel: 2-6 mg/l	- bei oraler Einnahme nüchtern Bioverfügbarkeit 96% - Metabolismus über CYP2C19, CYP2C9, CYP3A4 (zahlreiche Medikamenteninteraktionen)
<b>Posaconazol</b>	<u>Suspension:</u> 4x 200 mg p.o. <u>Retard-Tbl. / i.v.:</u> 2x 300 mg p.o./i.v. am Tag 1 1x 300 mg p.o./i.v. ab Tag 2	- wiederholter Monitoring der Effektivität empfohlen (Suspension: Tag 2-5, Tabletten: nach Tag 3) - Talspiegel: Therapie: >1.0 mg/l Prophylaxe: >0.7 mg/l	- Bioverfügbarkeit i.v. besser als p.o. (Retard-Tbl. 54%) - Suspension: Einnahme mit fetthaltiger Nahrung, sonst unabhängig von der Nahrung
<b>Isavuconazol</b>	3x 200 mg i.v./p.o. am Tag 1+2 1x 200 mg i.v./p.o. ab Tag 3	- routinemäßig nicht empfohlen	- Bioverfügbarkeit i.v.=p.o. (98%) - Einnahme unabhängig von der Nahrungsaufnahme - Metabolismus über CYP3A4/5
<b>Liposomales Amphotericin B (L-AmB)</b>	1x 3-5 mg/kg i.v.	- routinemäßig nicht empfohlen	- nur in Glucose5% auflösen - Überwachung der Nierenfunktion und Elektrolyte (K+) notwendig
<b>Caspofungin</b>	1x 70 mg i.v. am Tag 1 1x 50 mg i.v. ab Tag 2 (bei Patienten > 80 kg 70 mg/d i.v. beibehalten)	- routinemäßig nicht empfohlen	- Überwachung in Bezug auf Hepatotoxizität

**Tabelle 1.** Die wichtigsten pharmakologischen Charakteristika, Dosierungen sowie Empfehlungen der Fachgesellschaften zum Einsatz von Antimykotika mit Wirksamkeit gegen *Aspergillus* spp. [35, 44, 46].

Quellen:

- [1] Cornely OA, Lass-Flörl C, Lagrou K, et al.: Improving outcome of fungal diseases - Guiding experts and patients towards excellence. *Mycoses*. 2017;60(7):420–5. doi: 10.1111/myc.12628.
- [2] Garcia-Vidal C, Peghin M, Cervera C, et al.: Causes of death in a contemporary cohort of patients with invasive aspergillosis. *PLoS One*. 2015;10(3):e0120370. doi: 10.1371/journal.pone.0120370.



- [3] Marira EE, Chemaly RF, Jiang Y, et al.: Outcomes in Invasive Pulmonary Aspergillosis Infections Complicated by Respiratory Viral Infections in Patients With Hematologic Malignancies: A Case-Control Study. *Open Forum Infect Dis* 2019; 6(7): ofz247. doi: 10.1093/ofid/ofz247. Erratum in: *Open Forum Infect Dis*. 2019 Nov 25;6(11):ofz458.
- [4] Hwang DM, Chamberlain DW, Poutanen SM, et al.: Pulmonary pathology of severe acute respiratory syndrome in Toronto. *Mod Pathol* 2005; 18: 1-10. doi: 10.1038/modpathol.3800247.
- [5] Wang H, Ding Y, Li X, Yang L, Zhang W, Kang W. Fatal aspergillosis in a patient with SARS who was treated with corticosteroids. *N Engl J Med* 2003; 349: 507-8. doi: 10.1056/NEJM200307313490519.
- [6] Milne-Price S, Miazgowiec KL, Munster VJ. The emergence of the Middle East respiratory syndrome coronavirus. *Pathog Dis* 2014; 71: 121-36. doi: 10.1111/2049-632X.12166.
- [7] Schauwvlieghe A, Rijnders BJA, Philips N, et al.: Invasive aspergillosis in patients admitted to the intensive care unit with severe influenza: a retrospective cohort study. *Lancet Respir Med* 2018; 6(10): 782-92. doi: 10.1016/S2213-2600(18): 30274-1.
- [8] Huang L, Zhang N, Huang X, et al.: Invasive pulmonary aspergillosis in patients with influenza infection: A retrospective study and review of the literature. *Clin Respir J* 2019; 13(4): 202-11. doi: 10.1111/crj.12995.
- [9] Chemaly RF, Jiang Y, Tarrand J, et al.: Outcomes in Invasive Pulmonary Aspergillosis Infections Complicated by Respiratory Viral Infections in Patients With Hematologic Malignancies: A Case-Control Study. *Open Forum Infect Dis* 2019; 6(7): ofz247. doi: 10.1093/ofid/ofz247. Erratum in: *Open Forum Infect Dis*. 2019 Nov 25;6(11):ofz458.
- [10] Tolle LB, Standiford TJ. Danger-associated molecular patterns (DAMPs) in acute lung injury. *J. Pathol.* 2013, 229, 145–56. doi: 10.1002/path.4124.
- [11] Ong EZ, Chan YFZ, Leong WY, et al.: A Dynamic Immune Response Shapes COVID-19 Progression. *Cell Host Microbe* 2020, 27, 879–882.e2. doi: 10.1016/j.chom.2020.03.021.
- [12] Conti P, Ronconi G, Caraffa A, et al.: Induction of pro-inflammatory cytokines (IL-1 and IL-6) and lung inflammation by Coronavirus-19 (COVI-19 or SARS-CoV-2): anti-inflammatory strategies. *J Biol Regul Homeost Agents* 2020 March-April;34(2):327-31. doi: 10.23812/CONTI-E.
- [13] Gresnigt MS, Rekiki A, Rasid O, et al.: Reducing hypoxia and inflammation during invasive pulmonary aspergillosis by targeting the Interleukin-1 receptor. *Sci Rep.* 2016 May 24; 6: 26490. doi: 10.1038/srep26490.
- [14] Hohl TM. Immune responses to invasive aspergillosis: new understanding and therapeutic opportunities. *Curr Opin Infect Dis* 2017 August; 30(4): 364–71. doi:10.1097/QCO.0000000000000381.
- [15] Cunha, C.; Carvalho, A.; Esposito, A.; Esposito, F.; Bistoni, F.; Romani, L. DAMP signaling in fungal infections and diseases. *Front. Immunol.* 2012, 3, 286.
- [16] Borger P, Koeter GH, Timmerman AJ, et al.: Protease from *Aspergillus fumigatus* induce interleukin (IL)-6 and IL-8 production in airway epithelial cell lines by transcriptional mechanisms. *J. Infect. Dis.* 1999, 180, 1267–74. doi: 10.1086/315027.
- [17] Giamarellos-Bourboulis E, Netea MG, Rovina N, et al.: Complex Immune Dysregulation in COVID-19 Patients with Severe Respiratory Failure. *Cell Host Microbe* 2020, 27, 992–1000.e3. doi: 10.1016/j.chom.2020.04.009.
- [18] Netea MG, Giamarellos-Bourboulis EJ, Dominguez-Andres J, et al.: Trained immunity: A tool for reducing susceptibility to and the severity of SARS-CoV-2 infection. *Cell* 2020, 181, 969–77. doi: 10.1016/j.cell.2020.04.042.
- [19] Armstrong-James D, Youngs J, Bicanic T, et al.: Confronting and mitigating the risk of COVID-19 Associated Pulmonary Aspergillosis (CAPA). *Eur Respir J.* 2020 Oct 1;56(4):2002554. doi: 10.1183/13993003.02554-2020.
- [20] Cox MJ, Loman N, Bogaert D, et al.: Co-infections: Potentially lethal and unexplored in COVID-19. *Lancet Microbe* 2020 May;1(1):e11. doi: 10.1016/S2666-5247(20)30009-4.
- [21] Clark C, Drummond RA. The hidden cost of modern medical interventions: How medical advances have shaped the prevalence of human fungal disease. *Pathogens.* 2019 Apr 4;8(2):45. doi: 10.3390/pathogens8020045.

- [22] Ader F, Nseir S, Berre RL, et al.: Invasive pulmonary aspergillosis in chronic obstructive pulmonary disease: An emerging fungal pathogen. *Clin Microbiol Infect.* 2005 Jun;11(6):427-9. doi: 10.1111/j.1469-0691.2005.01143.x.
- [23] Zhu X, Ge Y, Wu T, et al.: Co-infection with respiratory pathogens among COVID-2019 cases. *Virus Res.* 2020 Aug;285:198005. doi: 10.1016/j.virusres.2020.198005.
- [24] Chen N, Zhou M, Dong X, et al.: Epidemiological and Clinical Characteristics of 99 Cases of 2019-Novel Coronavirus (2019-nCoV) Pneumonia in Wuhan, China. *Lancet.* 2020 Feb 15;395(10223):507-13. doi: 10.1016/S0140-6736(20)30211-7.
- [25] Wang J, Yang Q, Zhang P, et al.: Clinical characteristics of invasive pulmonary aspergillosis in patients with COVID-19 in Zhejiang, China: A retrospective case series. *Crit Care.* 2020 Jun 5;24(1):299. doi: 10.1186/s13054-020-03046-7.
- [26] Du Y, Tu L, Zhu P, et al.: Clinical features of 85 fatal cases of COVID-19 from Wuhan: A retrospective observational study. *Am J Respir Crit Care Med.* 2020 Jun 1;201(11):1372-9. doi: 10.1164/rccm.202003-0543OC.
- [27] Zhang G, Hu C, Luo L, et al.: Clinical features and short-term outcomes of 221 patients with COVID-19 in Wuhan, China. *J Clin Virol.* 2020 Jun;127:104364. doi: 10.1016/j.jcv.2020.104364.
- [28] Alanio A, Dellièrè S, Fodil S, et al.: High Prevalence of Putative Invasive Pulmonary Aspergillosis in Critically Ill COVID-19 Patients (April 14, 2020). *Lancet Respiratory Medicine*, doi: <http://dx.doi.org/10.2139/ssrn.3575581>
- [29] Blot SI, Taccone FS, Van den Abeele AM, et al.: A clinical algorithm to diagnose invasive pulmonary aspergillosis in critically ill patients. *Am J Respir Crit Care Med.* 2012 Jul 1;186(1):56-64. doi: 10.1164/rccm.201111-1978OC. Epub 2012 Apr 19. Erratum in: *Am J Respir Crit Care Med.* 2012 Oct 15;186(8):808.
- [30] Arkel ALE, Rijpstra TA, Belderbos HNA, et al.: COVID-19 Associated pulmonary aspergillosis. *Am J Respir Crit Care Med.* 2020 Jul 1;202(1):132-5. doi: 10.1164/rccm.202004-1038LE.
- [31] Koehler P, Cornely OA, Böttiger BW, et al.: COVID-19 associated pulmonary aspergillosis. *Mycoses.* 2020 Jun;63(6):528-534. doi: 10.1111/myc.13096.
- [32] Rutsaert L, Steinfors N, Hunsel TV, et al.: COVID-19-associated invasive pulmonary aspergillosis. *Ann Intensive Care.* 2020 Jun 1;10(1):71. doi: 10.1186/s13613-020-00686-4.
- [33] White PL, Dhillon R, Cordey A, et al.: A national strategy to diagnose COVID-19 associated invasive fungal disease in the ICU. *Clin Infect Dis.* 2020 Aug 29;ciaa1298. doi: 10.1093/cid/ciaa1298.
- [34] Arastehfar A, Carvalho A, van de Veerdonk FL, et al.: COVID-19 Associated Pulmonary Aspergillosis (CAPA)-From Immunology to Treatment. *J Fungi (Basel).* 2020 Jun 24;6(2):91. doi: 10.3390/jof6020091.
- [35] Ullmann A, Aguado J, Arikan-Akdagli S, et al.: Diagnosis and management of Aspergillus diseases: Executive summary of the 2017 ESCMID-ECMM-ERS guideline. *Clin Microbiol Infect.* 2018 May;24 Suppl 1:e1-e38. doi: 10.1016/j.cmi.2018.01.002.
- [36] Rieger et al., Applicability of the EORTC/MSG criteria for IFD in clinical practice. *Ann Hematol.* 2015 May;94(5):847-55. doi: 10.1007/s00277-014-2282-y.
- [37] Donnelly JP, Chen SC, Kauffman CA, et al.: Revision and Update of the Consensus Definitions of Invasive Fungal Disease From the European Organization for Research and Treatment of Cancer and the Mycoses Study Group Education and Research Consortium. *Clin Infect Dis.* 2020 Sep 12;71(6):1367-76. doi: 10.1093/cid/ciz1008.
- [38] Van Biesen S, Kwa D, Bosman RJ, et al.: Detection of Invasive Pulmonary Aspergillosis in COVID-19 with Non-directed Bronchoalveolar Lavage. *American Journal of Respiratory and Critical Care Medicine*, 202(8), pp. 1171–3. doi: 10.1164/rccm.202005-2018LE
- [39] De Vlieger G, Lagrou K, Maertens J, et al.: Beta-Dglucan detection as a diagnostic test for invasive aspergillosis in immunocompromised critically ill patients with symptoms of respiratory infection: an autopsy-based study. *J Clin Microbiol* 2011; 49: 3783-7. doi: 10.1128/JCM.00879-11.

- [40] Meersseman W, Lagrou K, Maertens J, et al.: Galactomannan in bronchoalveolar lavage fluid: a tool for diagnosing aspergillosis in intensive care unit patients. *Am J Respir Crit Care Med* 2008; 177: 27-34. doi: 10.1164/rccm.200704-606OC.
- [41] Lescure FX, Bouadma L, Nguyen D, et al.: Clinical and virological data of the first cases of COVID-19 in Europe: a case series. *Lancet Infect Dis.* 2020 Jun;20(6):697-706. doi: 10.1016/S1473-3099(20)30200-0. Epub 2020 Mar 27. Erratum in: *Lancet Infect Dis.* 2020 May 19;: Erratum in: *Lancet Infect Dis.* 2020 Jun;20(6):e116.
- [42] Meersseman W, Lagrou K, Maertens J, et al.: Galactomannan in bronchoalveolar lavage fluid: a tool for diagnosing aspergillosis in intensive care unit patients. *Am J Respir Crit Care Med.* 2008 Jan 1;177(1):27-34. doi: 10.1164/rccm.200704-606OC.
- [43] Hoenigl M, [https://pubmed.ncbi.nlm.nih.gov/?term=Prattes+J&cauthor\\_id=24671798](https://pubmed.ncbi.nlm.nih.gov/?term=Prattes+J&cauthor_id=24671798) J, Spiess B, et al.: Performance of galactomannan, beta-d-glucan, Aspergillus lateral-flow device, conventional culture, and PCR tests with bronchoalveolar lavage fluid for diagnosis of invasive pulmonary aspergillosis. *J Clin Microbiol.* 2014 Jun;52(6):2039-45. doi: 10.1128/JCM.00467-14.
- [44] Jenks JD, Mehta SR, Hoenigl M. Broad spectrum triazoles for invasive mould infections in adults: Which drug and when? *Med Mycol.* 2019 Apr 1;57(Supplement\_2):S168-S178. doi: 10.1093/mmy/myy052.
- [45] Yang X, Jin Y, Li R, et al.: Prevalence and impact of acute renal impairment on COVID-19: a systematic review and meta-analysis. *Critical Care (2020)* 24:356. doi: 10.1186/s13054-020-03065-4
- [46] Tissot F, Agrawal S, Pagano L, et al.: ECIL-6 guidelines for the treatment of invasive candidiasis, aspergillosis and mucormycosis in leukemia and hematopoietic stem cell transplant patients. *Hematologica* 2017; 102: 433-44. doi: 10.3324/haematol.2016.152900.

**Autoren:**

T. Feldt, C. Karagiannidis, S. Mager, A. Mikolajewska, A. Uhrig, O. Witzke, T. Wolf

**Letztes Bearbeitungsdatum:** 14.12.2020